文章编号:2096-1472(2023)11-0020-05
DOI:10.19644/j.cnki.issn2096-1472.2023.011.005

基于深度学习的桥小脑角区听神经瘤和脑膜瘤的辅助诊断模型

胡小洋[1,2]，刘 颖[1]，倪春霞[2]，陈 淑[2]，董彬彬[3]

(1.上海理工大学健康科学与工程学院，上海 200093；
2.上海伽玛医院放疗科，上海 200235；
3.上海伽玛医院放射科，上海 200235)
✉ hxy2006x@126.com; miusst@163.com; 564056708@qq.com; moonshushu@126.com; bdon@foxmail.com

摘 要:针对桥小脑角区听神经瘤和脑膜瘤在临床诊断中不易区分的问题,提出了一种基于深度学习的辅助诊断模型。首先,采集肿瘤的 T1WI(T1 Weighted Imaging)增强图像和 T2WI(T2 Weighted Imaging)图像,构建基于 VGG-net 改进的 s-VGG 网络对两组图像分别进行训练,得到 s-VGG-T1 和 s-VGG-T2 两个分类模型。其次,集合放射科与放疗科的临床诊断结果,建立深度学习辅助诊断模型,将分类模型结果与临床诊断结果加权平均得到诊断模型结果。相比单独的诊断结果,诊断模型对 10 例肿瘤的诊断准确率有所提升,表明基于深度学习的辅助诊断模型具有良好的性能,可降低误诊率,提升诊断的准确性和临床工作的效率。

关键词:深度学习;辅助诊断;听神经瘤;脑膜瘤
中图分类号:TP391 **文献标志码**:A

An Aided Diagnosis Model of Acoustic Neuroma and Meningioma in Cerebellopontine Angle Based on Deep Learning

HU Xiaoyang[1,2], LIU Ying[1], NI Chunxia[2], CHEN Shu[2], DONG Binbin[3]

(1.School of Health Science and Engineering, University of Shanghai for Science and Technology, Shanghai 200093, China;
2.Department of Radiotherapy, Shanghai Gamma Hospital, Shanghai 200235, China;
3.Department of Radiology, Shanghai Gamma Hospital, Shanghai 200235, China)
✉ hxy2006x@126.com; miusst@163.com; 564056708@qq.com; moonshushu@126.com; bdon@foxmail.com

Abstract: Aiming at the problem that acoustic neuroma and meningioma in cerebellopontine angle are not easy to distinguish in clinical diagnosis, this paper proposes an aided diagnosis model based on deep learning. Firstly, T1WI (T1 Weighted Imaging) enhancement images and T2WI (T2 Weighted Imaging) images of tumors are collected, and the improved s-VGG network based on VGG-net is constructed to train the two groups of images respectively. Thus, the s-VGG-T1 and s-VGG-T2 classification models are obtained. Then a deep learning aided diagnosis model is established based on the clinical diagnosis results of the radiology and the radiotherapy department. And the diagnosis model results are calculated by weighted average of the classification model results and the clinical diagnosis results. Compared to the individual diagnostic results, the diagnostic accuracy of diagnosis model for 10 tumors is improved, which shows that the aided diagnosis model based on deep learning has good performance, and it can reduce the misdiagnosis rate and improve the diagnostic accuracy and the efficiency of clinical work.

Key words: deep learning; aided diagnosis; acoustic neuroma; meningioma

0 引言(Introduction)

桥小脑角区(Cerebellopontine Angle,CPA)是颅内肿瘤好发的部位之一,发病率约占颅内肿瘤的 10%[1]。桥小脑角区的结构复杂,病变的组织来源较多,常见的肿瘤有听神经瘤和

收稿日期:2023-03-08

www.rjgczz.com

脑膜瘤。其中,听神经瘤约占桥小脑角区肿瘤的80%,脑膜瘤占10%～15%[2]。磁共振影像(Magnetic Resonance Imaging,MRI)可以准确地显示解剖结构,反映组织病理学特征,并具有高软组织对比度和无颅骨伪影影响的特点,在桥小脑角区肿瘤诊断中发挥的作用尤为突出。桥小脑角区听神经瘤和脑膜瘤的MRI表现和临床表现相似,所以对病变的诊断有一定的难度,高度依赖临床医生的经验和知识。

随着深度学习技术的发展,已有大量的基于医学图像的分析处理网络模型[3-5]。VGG-net由牛津大学的Visual Geometry Group提出,表明增加网络深度可以在一定程度上提升网络性能,VGG-net是在图像特征提取、分类性能中表现良好的网络结构[6]。目前,对基于深度学习诊断桥小脑角区肿瘤的研究不多,利用深度学习技术实现对桥小脑角区肿瘤的分类,可以为临床诊断提供帮助,提升临床诊断的准确率和工作效率。本研究基于VGG-net的优点,构建s-VGG深度学习分类模型,采用横断位T1WI(T1 Weighted Imaging)增强图像和T2WI(T2 Weighted Imaging)图像,完成对桥小脑角区听神经瘤和脑膜瘤的分类任务。在分类模型结果的基础上,集合放射科及放疗科临床医生的诊断结果,建立深度学习辅助临床诊断模型;该诊断模型综合深度学习与临床的诊断结果,给出最终的肿瘤诊断,可以降低肿瘤误诊率,提升诊断的准确率和临床工作的效率。

1　深度学习分类模型(Deep learning classification model)

1.1　设备和方法

本研究的肿瘤影像数据采集于上海某医院放射科,回顾性地收集了2015—2018年的经病理或临床诊断确诊为桥小脑角区听神经瘤和脑膜瘤的病例,共收集听神经瘤427例和脑膜瘤116例,本研究过程中遵守国家生物医学研究伦理标准。

所有病例的MRI图像采集均使用美国GE公司的SignaHDxt 1.5 T磁共振扫描仪,采用单通道头部线圈,T1WI增强序列的扫描参数如下:扫描层厚2 mm,层间距为0 mm,重复时间(Repetition Time,TR)为580 ms,回波时间(Echo Time,TE)为8 ms,矩阵大小为256×256,扫描视野(Field Of View,FOV)为280 mm×280 mm,激励次数为2,回波链长度(Echo Train Length,ETL)为3,带宽(Bandwidth,BW)为25 kHz。对比剂使用钆喷酸葡胺注射液(北京北陆药业股份有限公司生产),注射剂量为0.2 ml/kg,通过肘前静脉以1.5 ml/s的速率注入。T2WI序列的扫描参数如下:扫描层厚2 mm,层间距为0 mm,TR为5 000 ms,TE为100 ms,矩阵大小为256×256,FOV为280 mm×280 mm,激励次数为2,ETL为3,BW为25 kHz。

1.2　图像预处理

收集的病例通过影像归档和通信系统(Picture Archiving and Communication System,PACS)中导出,利用MicroDicom软件读取病例图像,剔除不含有病灶或显示不清楚的图像,筛选后导出并以JPG格式储存。共收集听神经瘤T1WI增强图像、T2WI图像各2 725张,脑膜瘤T1WI增强图像、T2WI图像各909张。

使用MATLAB软件对图像进行预处理。根据图像的旋转不变性,对图像进行旋转以扩充数据集,采用imrotate函数对图像进行旋转批处理,分别设置旋转参数为90°、180°、270°,得到旋转后的图像。如图1所示,图1(a)为原图像,图1(b)为90°旋转图像,图1(c)为180°旋转图像,图1(d)为270°旋转图像。经处理后,数据集共包含听神经瘤T1WI增强图像、T2WI图像各10 900张,脑膜瘤T1WI增强图像、T2WI图像各3 636张。

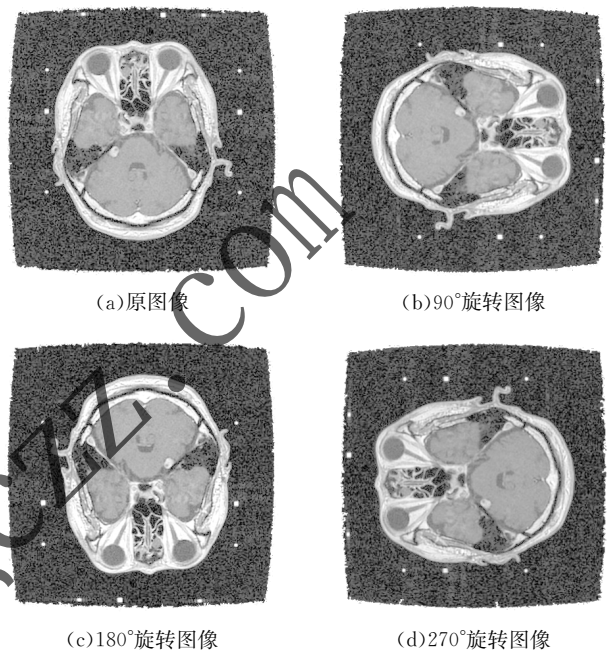

图1　图像处理示意图

Fig. 1 Sketch map of image processing

使用T1WI增强图像和T2WI图像制作深度学习数据集,共建立T1WI增强和T2WI两个深度学习数据集,分别按照8∶1∶1的比例划分为训练集(training set)、验证集(validation set)和测试集(test set)。对于T1WI增强数据集和T2WI数据集,训练集中有听神经瘤图像8 720张、脑膜瘤图像2 910张,验证集中有听神经瘤图像1 090张、脑膜瘤图像363张,测试集中有听神经瘤图像1 090张、脑膜瘤图像363张。其中,training set的作用是训练模型,validation set的作用是在训练中验证模型,对模型参数进行调整,test set的作用是在模型训练结束后,评估模型指标,测试模型性能。

1.3　构建s-VGG分类模型

VGG-net相比以往的神经网络,改进之处在于使用了小卷积核,堆叠采用3×3的卷积核代替较大的卷积核,两个3×3的卷积核串联相当于一个5×5的卷积核,三个3×3的卷积核串联相当于一个7×7的卷积核,串联的3×3卷积核相比大卷积核使用了更小的参数量,并且拥有更多的非线性变化,使网络对图像的特征学习能力更强;VGG-net使用了更小的2×2的池化层,小池化层更容易捕捉图像中梯度的变化,能提升对

www.rjgcz.com

局部信息差异性的感知，使模型能更好地学习图像边缘的细节信息。小卷积核增大了特征图通道数，小池化层缩小了特征图的高和宽，使 VGG-net 可以建立更深层次的网络模型，在一定程度上提升了模型性能；VGG-net 采用了全连接层，并剔除了作用不明显的局部响应归一化层（Local Response Normalization，LRN）。

图 2 为 VGG-net 网络示意图。如图 2 所示，VGG-net 的数据处理流程如下：①输入图像先通过 2 层 64×3×3 卷积，经过 ReLU 激活；②最大池化层，2 层 128×3×3 卷积，ReLU 激活；③最大池化层，3 层 256×3×3 卷积，ReLU 激活；④最大池化层，3 层 512×3×3 卷积，ReLU 激活；⑤最大池化层，3 层 512×3×3 卷积，ReLU 激活；⑥经最大池化层后，2 层 1×1×4 096 的全连接层，ReLU 激活；⑦经 1×1×1 000 的全连接层，由 Softmax 函数输出 1 000 个分类结果。

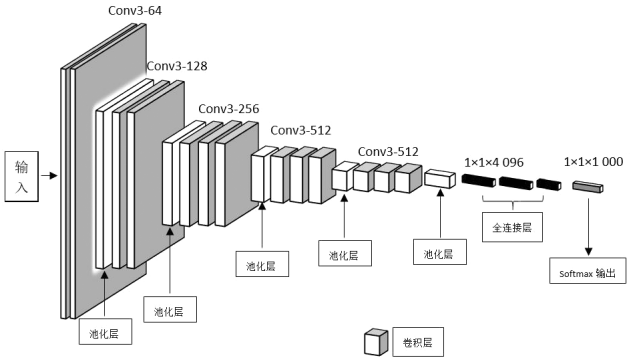

图 2 VGG-net 网络示意图

Fig. 2 Sketch map of VGG-net network

VGG-net 的缺点是参数量过大，导致计算资源耗费大，模型训练时间长，参数调整难度大。因此，本文构建了 s-VGG 网络模型。

s-VGG 模型借鉴 VGG-net 的优点，使用小卷积核和小池化层，减少计算量的同时增加了网络深度。s-VGG 添加了 dropout 层，参数为 0.25，作用是随机切断当前神经网络层节点与下一神经网络层节点间的连接，概率为 25%，随机切断的过程帮助网络降低了过拟合的可能性；使用 Batch Normalization(BN)层对数据进行批标准化处理，在神经网络训练过程中使每一层的神经网络的输入保持相同的分布，可以在一定程度上缓解深层网络中“特征分布弥散”的问题，提高模型训练速度并加快模型的收敛。BN 层采用类似正态分布归一化的方法对数据进行批标准化处理，公式如下：

$$X^{*}=\frac{\gamma\cdot(X-\mu)}{\sqrt{\sigma^{2}+\varepsilon}}+\beta \tag{1}$$

其中：X 为原批处理数据，X^{*} 为 BN 层处理后的数据，μ 为批处理数据的均值，σ^{2} 为批处理数据的方差，ε 为避免除数为 0 而添加的微小正数；因归一化后的数据基本被限制在正态分布下，使网络的表达能力下降，故引入参数 γ 和 β 解决上述问题，γ 为尺度因子，β 为平移因子，这两个参数由模型在训练中得到。

s-VGG 采用 Sigmoid 函数输出，训练中使用 Binary cross entropy 二元交叉熵损失函数 *Loss*，公式如下：

$$Loss=-\frac{1}{N}\sum_{i=1}^{N}\left[y_i\log(p(y_i))+(1-y_i)\log(1-p(y_i))\right] \tag{2}$$

其中：y_i 表示二元标签 0 或 1，$p(y_i)$表示输出属于 y_i 的概率。

本研究构建的 s-VGG 的网络示意图如图 3 所示。网络在每个卷积层后增加一个 BN 层进行数据的批标准化处理。在池化层后添加 Dropout 层，按照 25%的概率随机切断神经网络节点的连接。

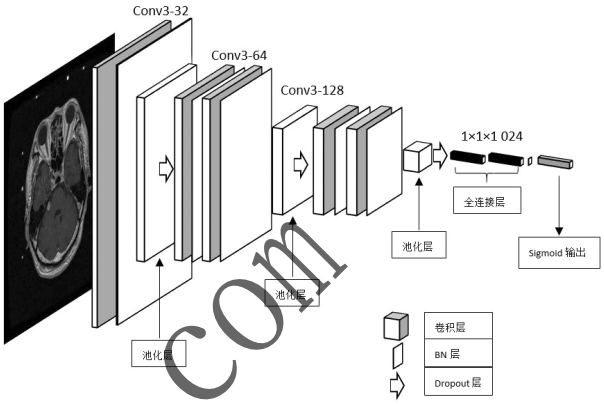

图 3 s-VGG 网络示意图

Fig. 3 Sketch map of s-VGG network

本研究模型环境为 Windows 10 操作系统，Intel(R) Core (TM) i5-9400F CPU，32.0 GB 内存，编译软件为 PyCharm，编译环境为 Python 3.7。使用 s-VGG 网络分别训练桥小脑角区听神经瘤和脑膜瘤的 T1WI 增强数据集和 T2WI 数据集。将训练得到的模型记为 s-VGG-T1、s-VGG-T2。

1.4 分类模型评价指标

为验证 s-VGG-T1、s-VGG-T2 两个分类模型的精度，采用精确率(precision，P)、召回率(recall，R)、特异性(specificity，S)三个指标进行评估。

在测试集中对两个分类模型进行评估。设定以听神经瘤为正样本，脑膜瘤为负样本。*TP*(True Positive)为听神经瘤分类正确，*TN*(True Negative)为脑膜瘤分类正确，*FP*(False Positive)为脑膜瘤被分类为听神经瘤，*FN*(False Negative)为听神经瘤被分类为脑膜瘤。

P、*R*、*S* 的计算公式如下：

$$P=\frac{TP}{TP+FP} \tag{3}$$

$$R=\frac{TP}{TP+FN} \tag{4}$$

$$S=\frac{TN}{TN+FP} \tag{5}$$

1.5 分类模型结果

s-VGG-T1 和 s-VGG-T2 分类模型训练的 *epochs* 为 100，学习率(Learning Rate，LR)为 1e−3。如图 4 所示，图 4(a)为 s-VGG-T1 模型训练中 train set 和 validation set 的 loss 曲线，图 4(b)为 s-VGG-T2 模型训练中 train set 和 validation set 的

www.rigcz.com

loss 曲线,train set 和 validation set 的 loss 曲线在图 4 中表示为 train_loss 和 val_loss。两个模型的 loss 曲线均收敛良好。

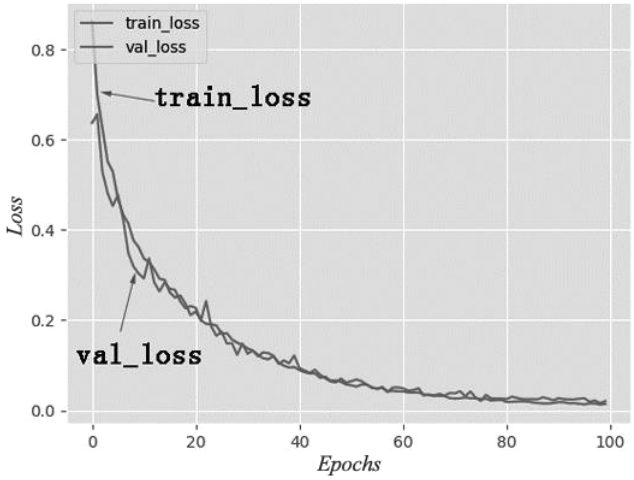

(a)s-VGG-T1 模型 loss 曲线

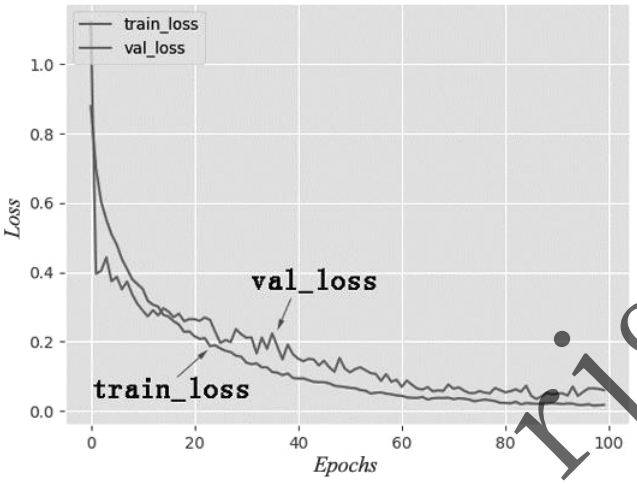

(b)s-VGG-T2 模型 loss 曲线

图 4　两个模型的 loss 曲线

Fig. 4 Loss curve of two models

表 1 中的数据为 s-VGG-T1 和 s-VGG-T2 两个分类模型的评价指标,可以看到 s-VGG-T1 的 P、R、S 指标分别为 0.937、0.839、0.829,s-VGG-T2 的 P、R、S 指标分别为 0.925、0.810、0.802,两个模型均具有较好的分类指标。

表1　两个模型的评价指标

Tab.1 Evaluation indicators of two models

模型	*P*	*R*	*S*
s-VGG-T1	0.937	0.839	0.829
s-VGG-T2	0.925	0.810	0.802

s-VGG-T1 和 s-VGG-T2 两个分类模型的桥小脑角区听神经瘤和脑膜瘤的分类结果如图 5 所示。其中:图 5(a)为 s-VGG-T1 分类的听神经瘤,图 5(b)为 s-VGG-T1 分类的脑膜瘤,图 5(c)为 s-VGG-T2 分类的听神经瘤,图 5(d)为 s-VGG-T2 分类的脑膜瘤。标签 an 表示听神经瘤(Acoustic Neuroma),标签 mg 表示脑膜瘤(Meningioma),数值表示此标签出现的概率。

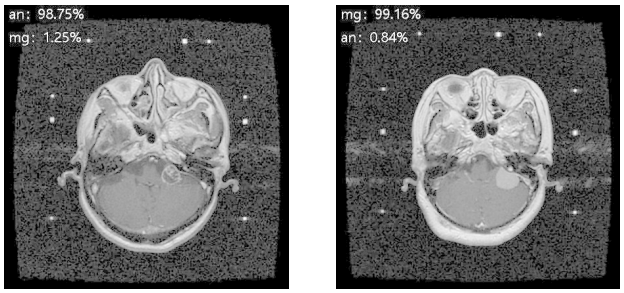

(a)s-VGG-T1 分类的听神经瘤　　(b)s-VGG-T1 分类的脑膜瘤

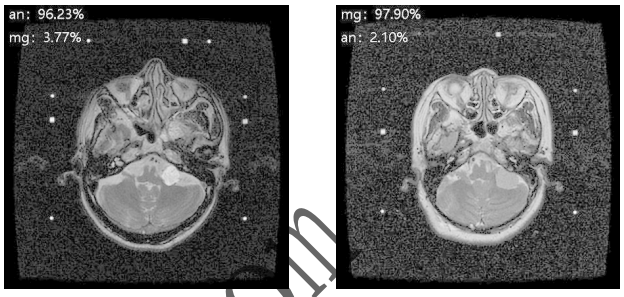

(c)s-VGG-T2 分类的听神经瘤　　(d)s-VGG-T2 分类的脑膜瘤

图 5　两个模型的分类结果

Fig. 5 Classification results of the two models

2　基于深度学习的辅助临床诊断模型(Aided clinical diagnosis model based on deep learning)

2.1　构建深度学习辅助诊断模型

医学影像的临床诊断工作中,主要的诊断方法仍是依赖临床医生人工阅片,并不能满足当前影像数据的增长速度。在面对大量的影像数据时,人工判断方式很可能出现偏差,得出错误的结论。

听神经瘤的治疗方式中,立体定向放射治疗(Stereotactic Radiosurgery,SRS)目前已成为听神经瘤的有效治疗方式,表现出良好的肿瘤控制率和较低的副作用,可以作为手术的替代治疗技术,表现出巨大的优势和潜力[7]。脑膜瘤的最佳治疗方式是显微手术治疗(Microsurgery,MS),但在临床中,桥小脑角区脑膜瘤毗邻重要组织结构而难以手术,所以对听神经瘤和脑膜瘤的治疗,会有放射治疗(Radiotherapy,RT)的参与,放疗科医生对两种肿瘤的诊断意见也比较重要。

多学科诊疗(Multi-Disciplinary Team,MDT)是由多学科资深医生以共同讨论的方式,为患者诊疗提出个体化方案[8]。传统对于肿瘤患者的诊疗受限于临床各科室的专业分工,科室间的联系不足,患者的综合治疗难以实施或综合治疗的效果难以保证。多学科诊疗模式可以聚合各科室专家讨论患者的诊疗方向,为患者提供规范化、个体化的综合肿瘤治疗方案。MDT 模式的优势在于集中各科室专家讨论诊断结果,提高了诊断的准确性,并降低医生误诊的可能性,有利于各科室间资源整合,实现资源共享。

本研究基于深度学习结果,仿照 MDT 模式构建深度学习辅助诊断模型 DL-MDT(Deep Learning based Multi-Disciplinary Team)。诊断模型中集合了 s-VGG-T1 分类结果、s-VGG-T2

www.rigcza.com

分类结果、放射科医生诊断意见、放疗科医生诊断意见。分类模型的结果由肿瘤识别图得出，肿瘤识别图对某一类别的识别概率大于等于50%时，即为分类模型的结果。临床医生的诊断意见基于肿瘤的T1WI增强图像、T2WI图像和临床症状，通过对MRI图像多方位的阅片并结合临床表现，给出当前图像的肿瘤诊断。DL-MDT模型流程如图6所示。

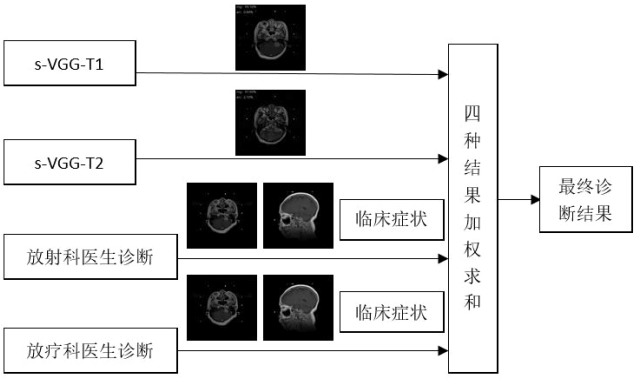

图6 DL-MDT模型流程图

Fig. 6 Flow chart of DL-MDT model

针对分类模型和临床医生的诊断结果，将诊断为听神经瘤的结果记为1、诊断为脑膜瘤的结果记为0，最终模型的输出是两个分类模型结果和放射科、放疗科医生诊断结果的加权求和结果，各个诊断结果的权重值之和为1，所以最终的输出结果是0～1的一个值。若最终结果大于等于0.5，则认为模型最终诊断为听神经瘤，反之为脑膜瘤。加权求和公式如下：

$$Result = R_{T1} \times w_{T1} + R_{T2} \times w_{T2} + R_{ro} \times w_{ro} + R_{rt} \times w_{rt} \quad (6)$$

R_{T1}表示s-VGG-T1的分类结果，R_{T2}表示s-VGG-T2的分类结果，R_{ro}表示放射科医生的诊断结果，R_{rt}表示放疗科医生的诊断结果；w为各结果对应的权重值，经与临床医生的综合决定，将w_{T1}、w_{T2}、w_{ro}、w_{rt}的权重值均定为0.25。

2.2 DL-MDT模型诊断结果

DL-MDT模型对10例肿瘤病例进行诊断，结果见表2。从表2中结果可知，病例2和病例6中s-VGG-T2的分类出现错误，病例5和病例7中临床医生的诊断出现错误，但DL-MDT模型最终给出的诊断正确率为100%，表明DL-MDT模型可以辅助临床诊断，降低误诊率。

表2 DL-MDT模型诊断结果

Tab.2 DL-MDT model diagnosis results

病例	s-VGG-T1结果	s-VGG-T2结果	放射科诊断	放疗科诊断	诊断模型结果	实际类别
1	1	1	1	1	1(听神经瘤)	听神经瘤
2	1	0	1	1	0.75(听神经瘤)	听神经瘤
3	1	1	1	1	1(听神经瘤)	听神经瘤
4	1	1	1	1	1(听神经瘤)	听神经瘤
5	1	1	0	1	0.75(听神经瘤)	听神经瘤
6	0	1	0	0	0.25(脑膜瘤)	脑膜瘤
7	0	0	0	1	0.25(脑膜瘤)	脑膜瘤

续表

病例	s-VGG-T1结果	s-VGG-T2结果	放射科诊断	放疗科诊断	诊断模型结果	实际类别
8	0	0	0	0	0(脑膜瘤)	脑膜瘤
9	0	0	0	0	0(脑膜瘤)	脑膜瘤
10	0	0	0	0	0(脑膜瘤)	脑膜瘤

3 实验结果讨论(Discussion of experimental results)

桥小脑角区是颅内肿瘤的好发部位之一，其中听神经瘤和脑膜瘤是常见的两种肿瘤。听神经瘤和脑膜瘤患者会患有桥小脑角区综合征，出现头痛、耳鸣、听力下降、走路不稳等临床表现。两种肿瘤的MRI表现和临床症状类似，对肿瘤的诊断有一定的难度，易导致误诊。

基于深度学习的医学影像是当下的热点研究领域。HERENT等[9]基于深度学习对乳腺MRI中的肿块进行分类评估，共分为乳腺、良性病变、浸润性导管癌和其他恶行病变四类，模型评估结果*AUC*值为0.816，表现出良好的分类能力。赵尚义等[10]提出3D CNN网络对MRI图像的胶质瘤进行分类，在BraTS 2018数据集中的低级别胶质瘤和高级别胶质瘤的分类准确率达到91.67%，说明此模型在低级别胶质瘤和高级别胶质瘤分类领域取得了良好的成果。本文构建的s-VGG网络，在借鉴VGG-net网络优点的同时增加了Dropout层和BN层，降低了训练过程中过拟合现象的发生，提升了模型训练速度及收敛速度。对T1WI增强数据集和T2WI数据集的训练得到s-VGG-T1和s-VGG-T2两个分类模型，在测试集的评估中，s-VGG-T1的P、R、S值分别为0.937、0.839、0.829，s-VGG-T2的P、R、S值分别为0.925、0.810、0.802，对桥小脑角区听神经瘤和脑膜瘤的分类达到了较好的效果。

在分类模型结果的基础上，本文依照MDT的模式构建了桥小脑角区听神经瘤和脑膜瘤的深度学习辅助诊断模型DL-MDT，在对10例肿瘤的诊断中，诊断模型的准确率为100%。在病例2和病例6中，s-VGG-T2的分类结果错误，可能是肿瘤T2WI图像的特征不如T1WI增强图像明显，导致s-VGG-T2的性能低于s-VGG-T1，分类错误率高。在病例5、病例7中，临床医生的诊断出现错误。听神经瘤患侧的听神经束相比健侧会明显增粗并与肿瘤相连，听神经束的改变是听神经瘤的特征性表现，有研究表明此改变约占听神经瘤的96%[11]；脑膜瘤在MRI增强后，T1WI增强会出现脑膜尾征，产生的机制是脑膜瘤细胞侵入硬脑膜，致使邻近的肿瘤充血、血管增生扩张及结缔组织增生[12]；脑膜瘤内钙化的发生率较高，听神经瘤内钙化的发生率较低。病例5、病例7中，听神经瘤和脑膜瘤的MRI图像特征性表现不明显，致使临床医生出现不同程度的误诊。但是，分类模型s-VGG-T1、s-VGG-T2的分类结果正确，证明通过DL-MDT给出的诊断结果正确。以上结果表明，深度学习辅助临床诊断，可以降低临床工作中出现误诊、漏诊的概率。本文提出的深度学习辅助诊断模型DL-MDT具有良好的诊断性能，可提升临床诊断的准确性和临床工作的效率。

(下转第58页)

www.rjgczz.com